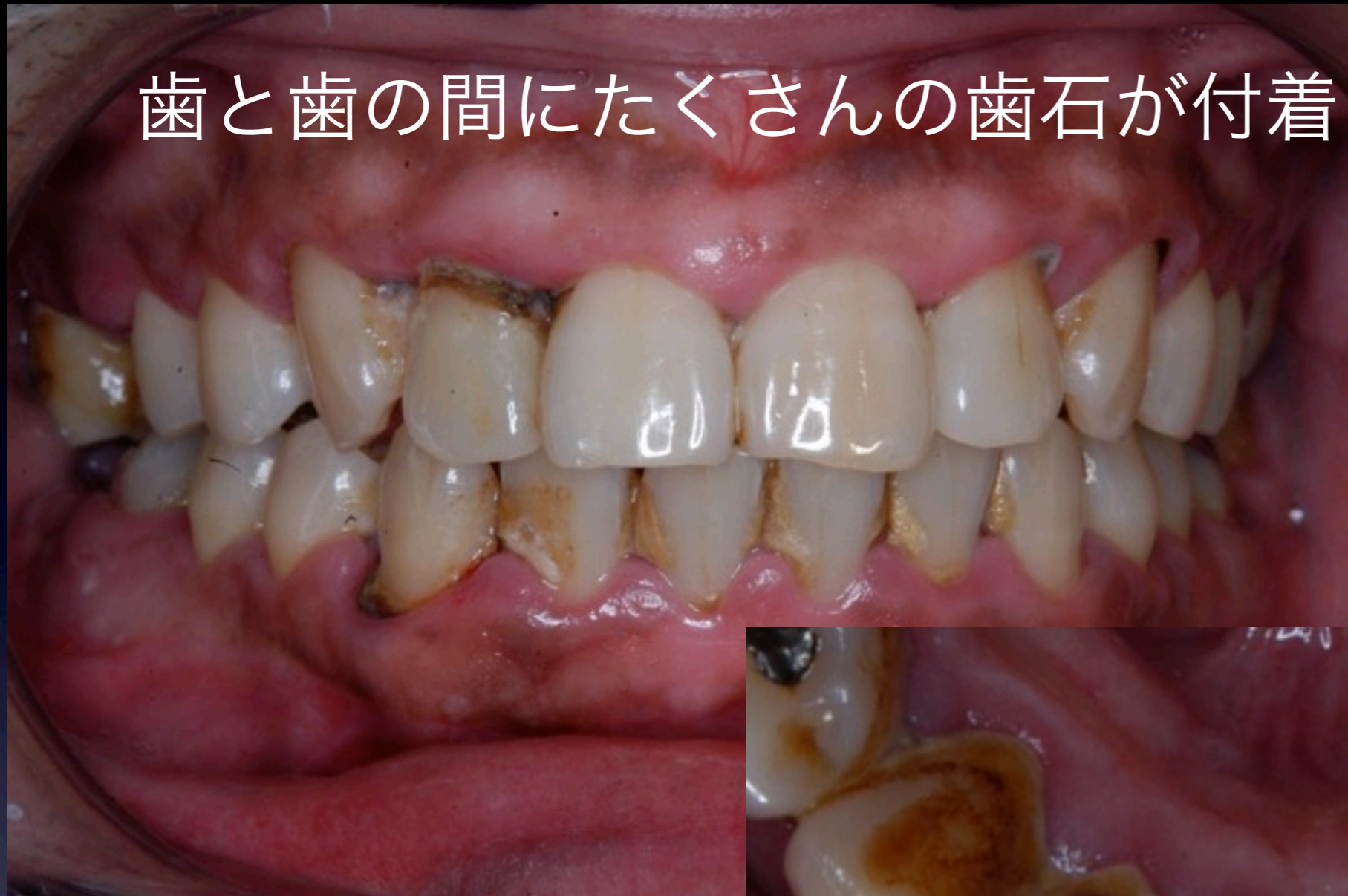
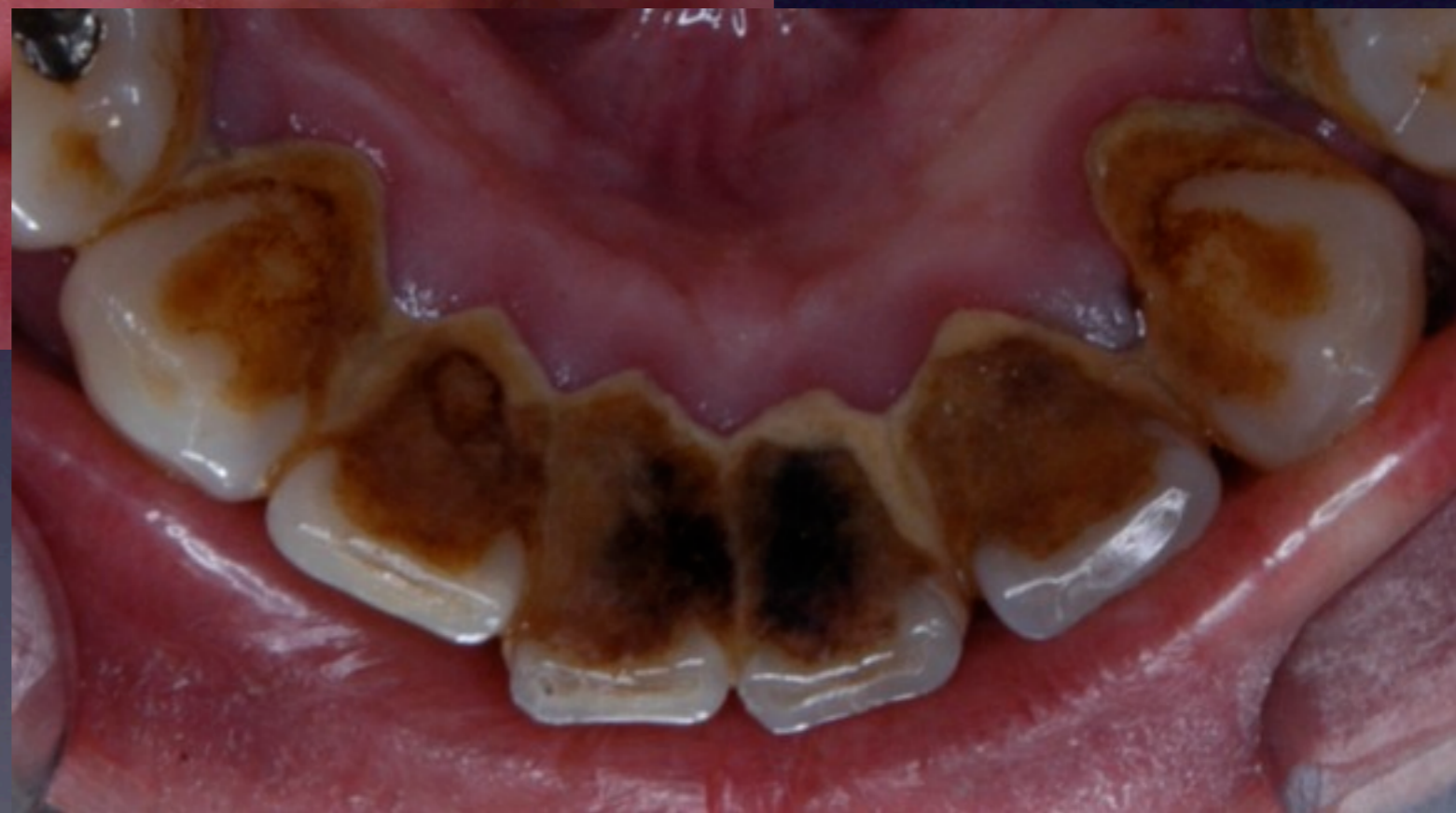
# 歯周病基本治療の例

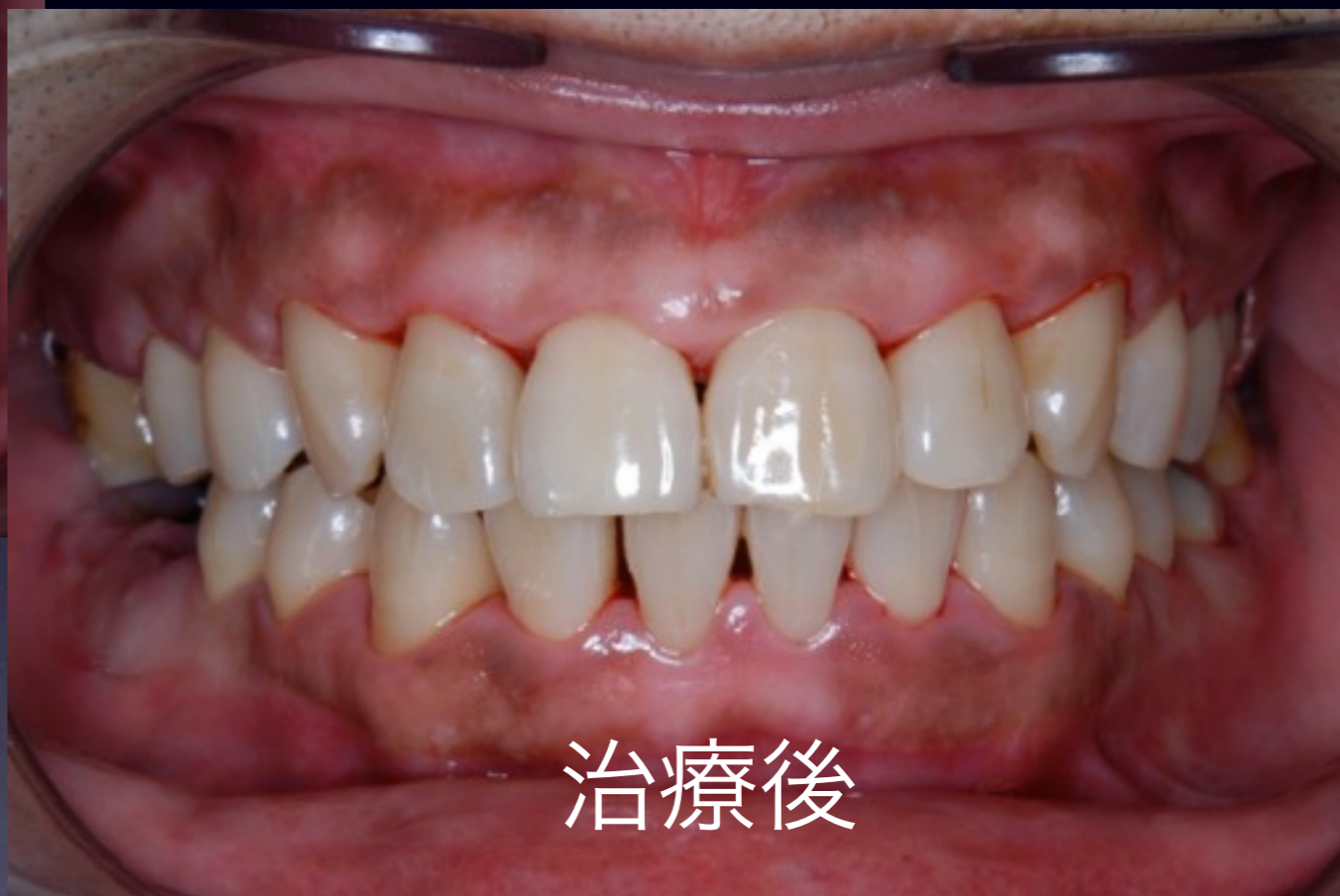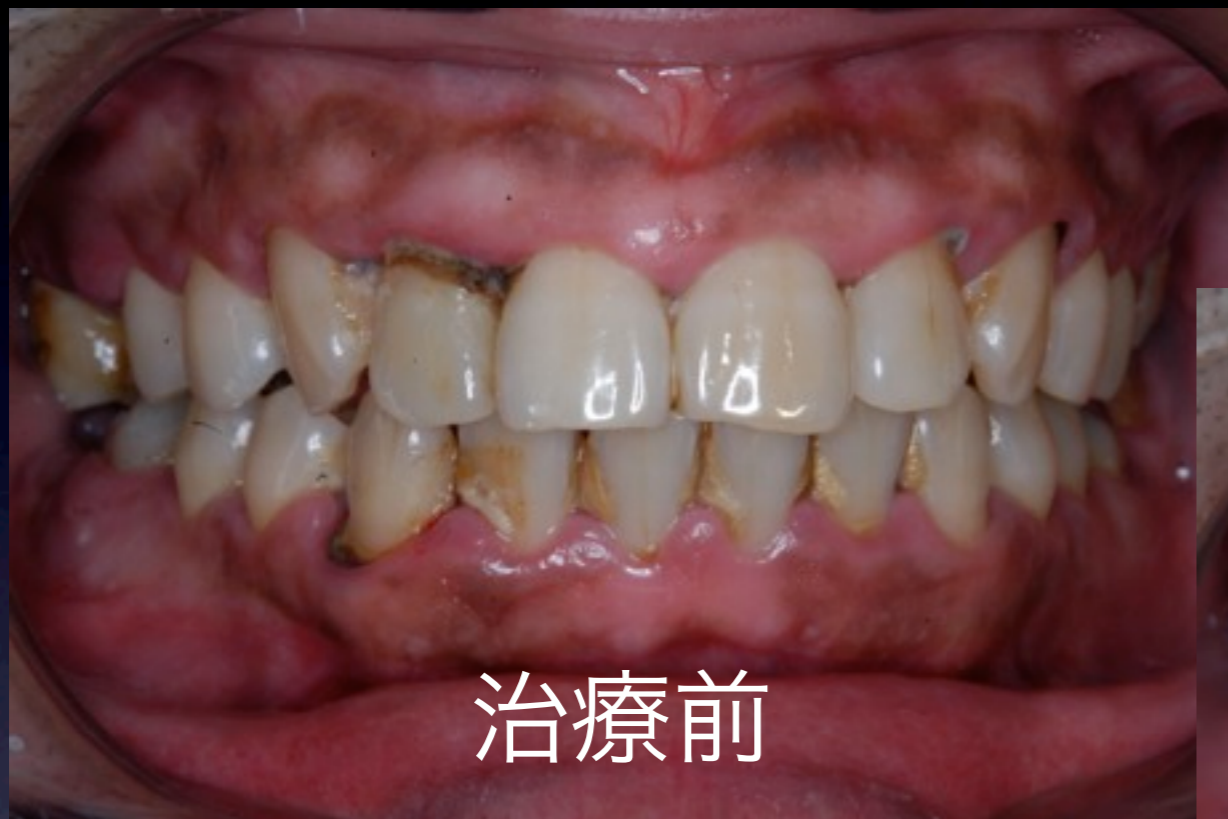歯と歯の間にたくさんの歯石が付着しています



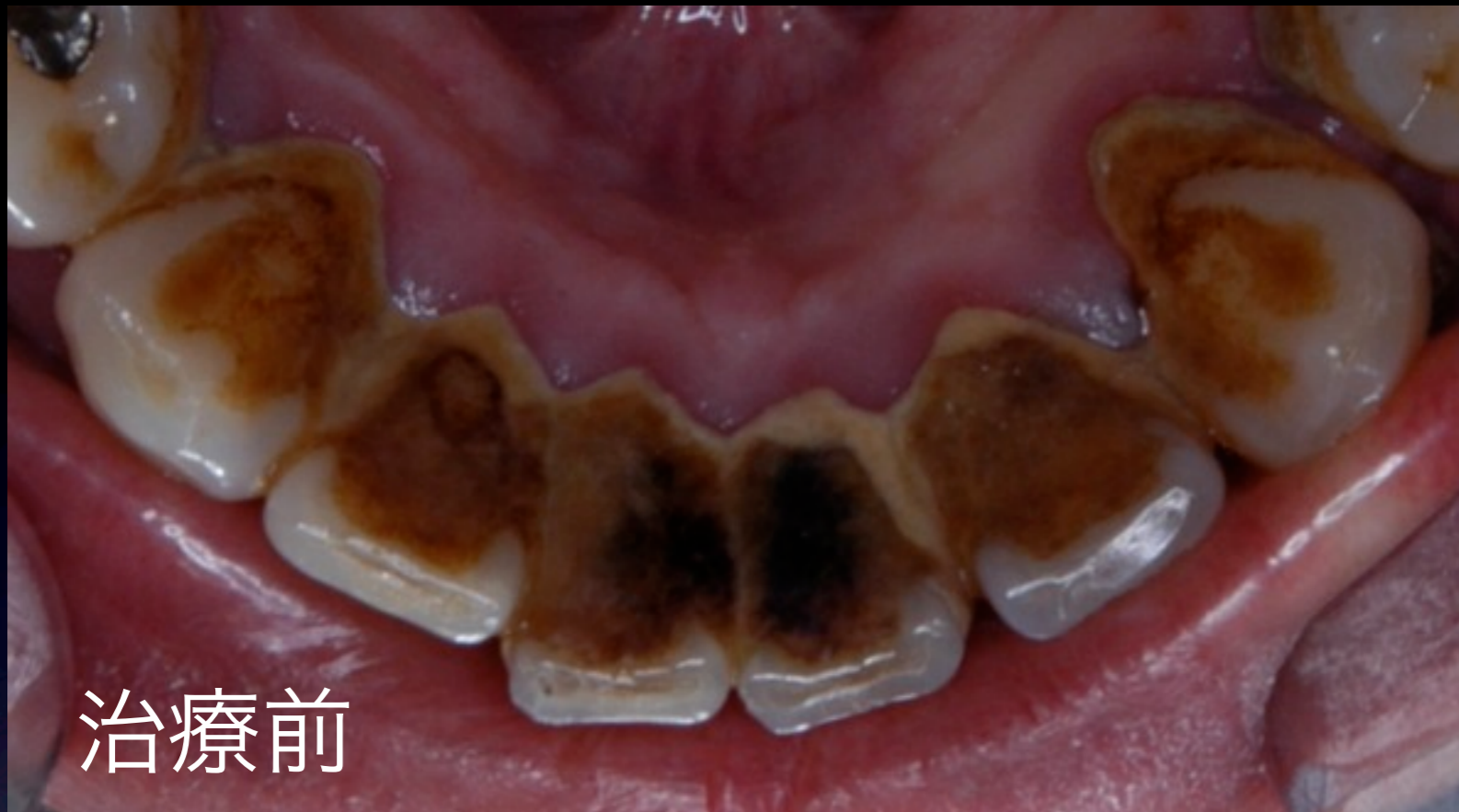治療前



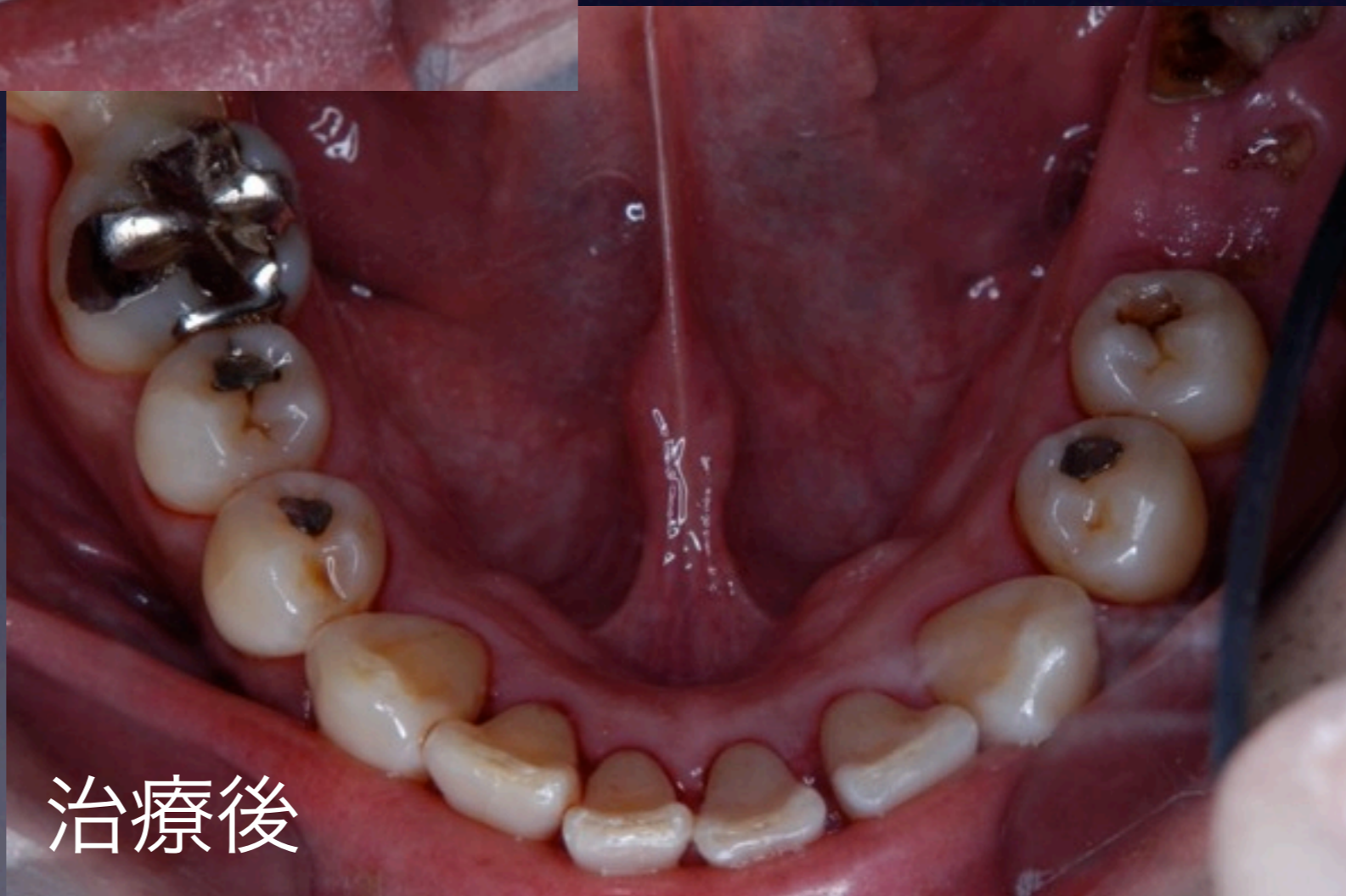
歯肉も腫れて少し触っただけで出血します



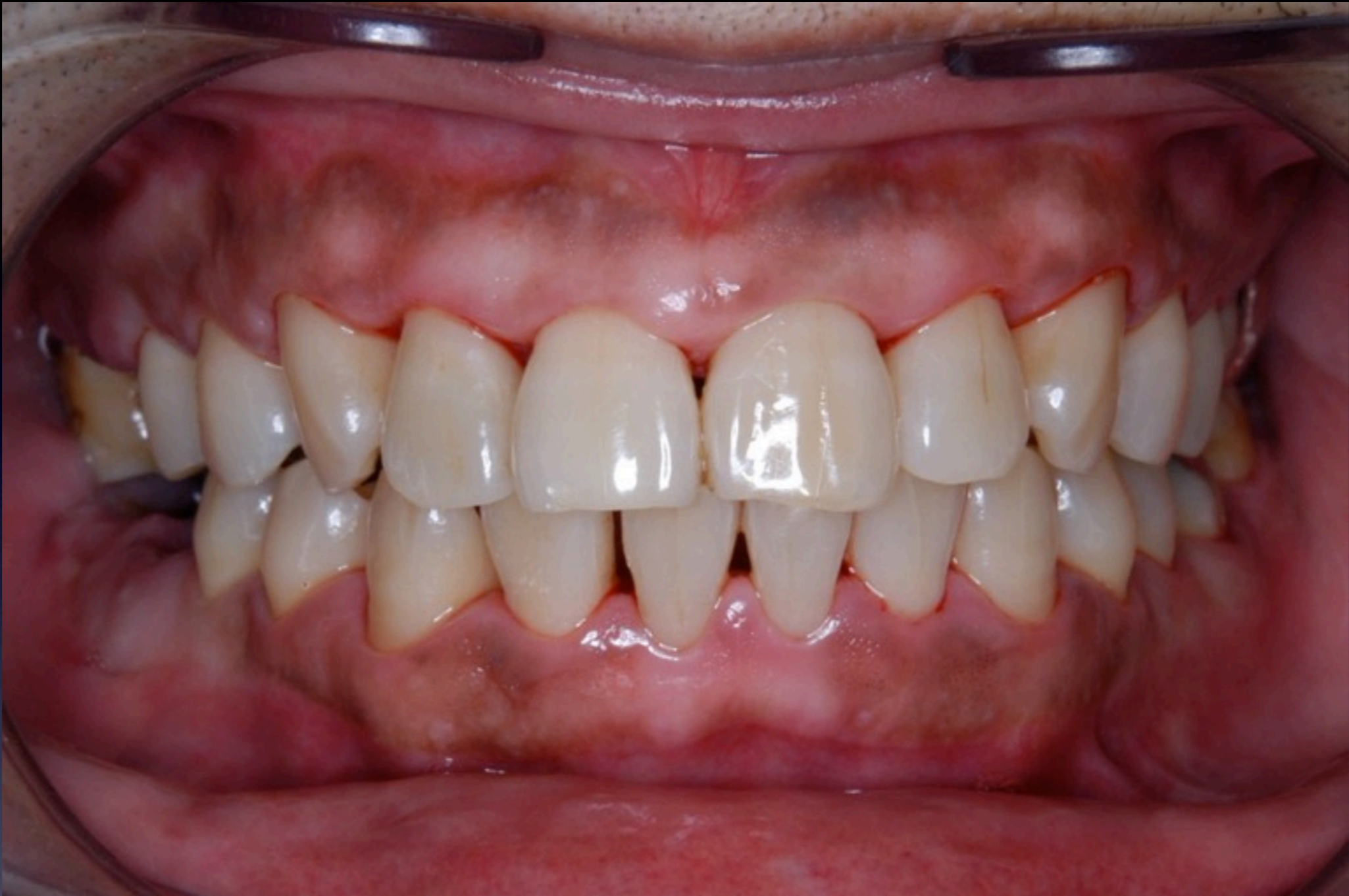歯石を除去することにより歯肉が引き締り綺麗なピンク色をしています



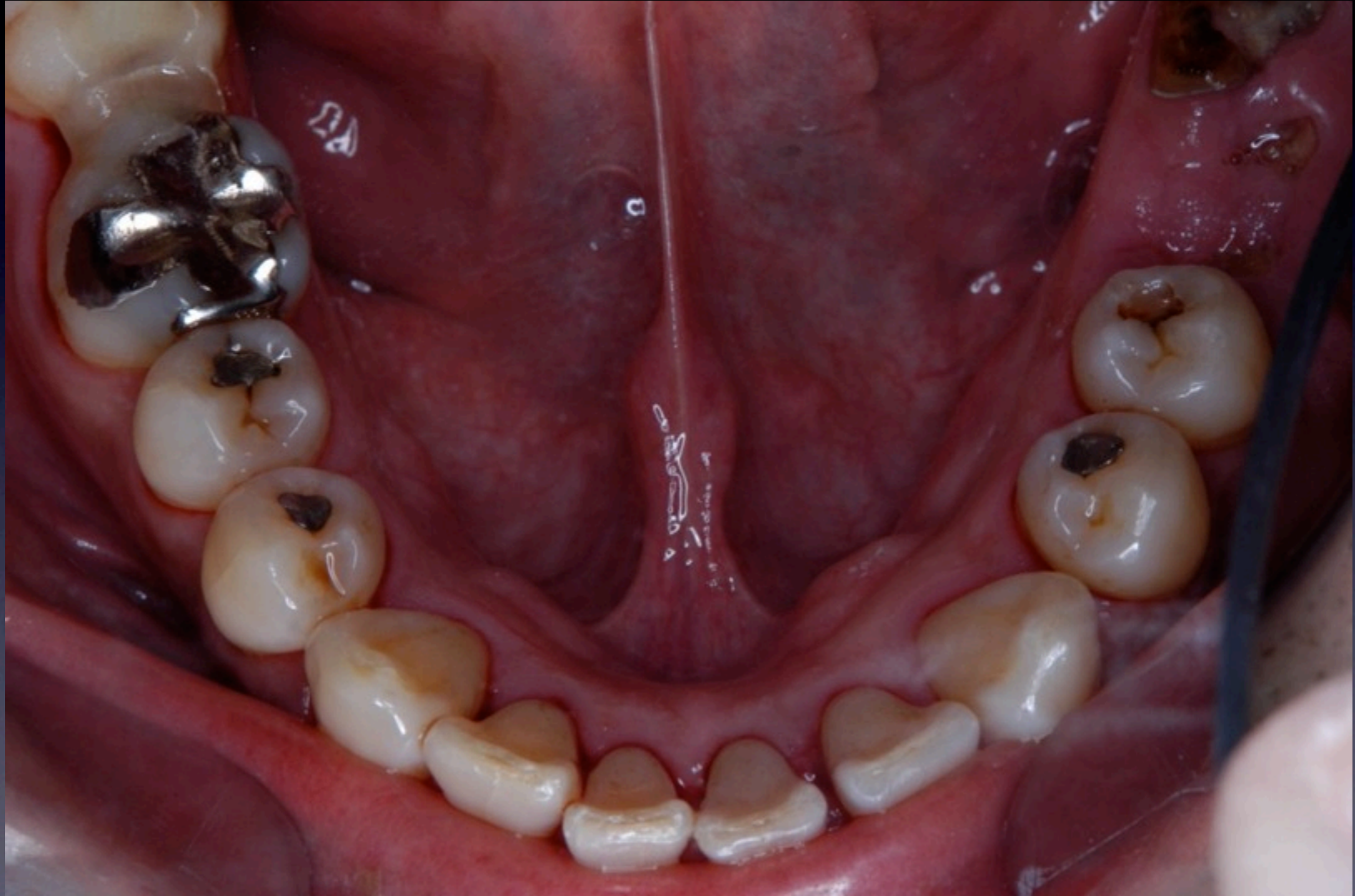
治療前



治療後



歯肉の色もピンク色に引き締ってきました



当院では、歯科医師と歯科衛生士による正確な診断と治療により、お口の健康を守るプログラムを実施しております。